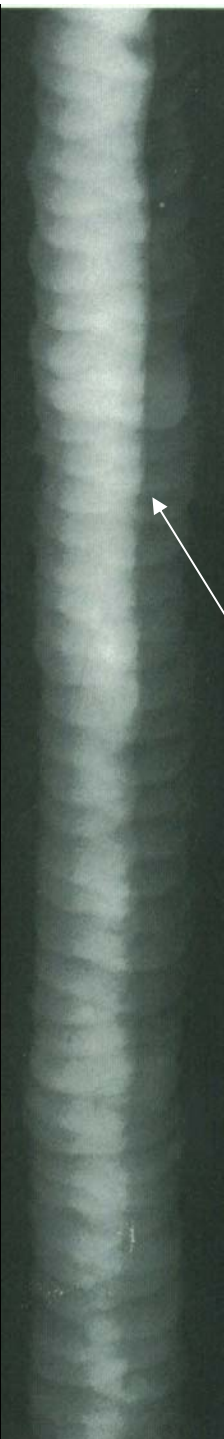
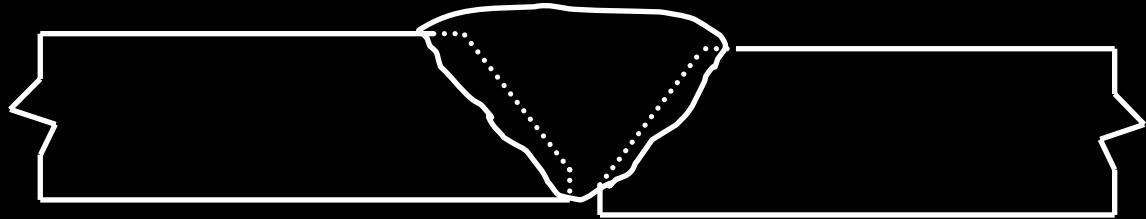


**Pièces à souder mal alignées (Offset ou Hi-Lo)**

**L'image radiographique révèle un changement abrupte dans la densité du film sur toute la largeur de l'image de la soudure et de façon longitudinale.**

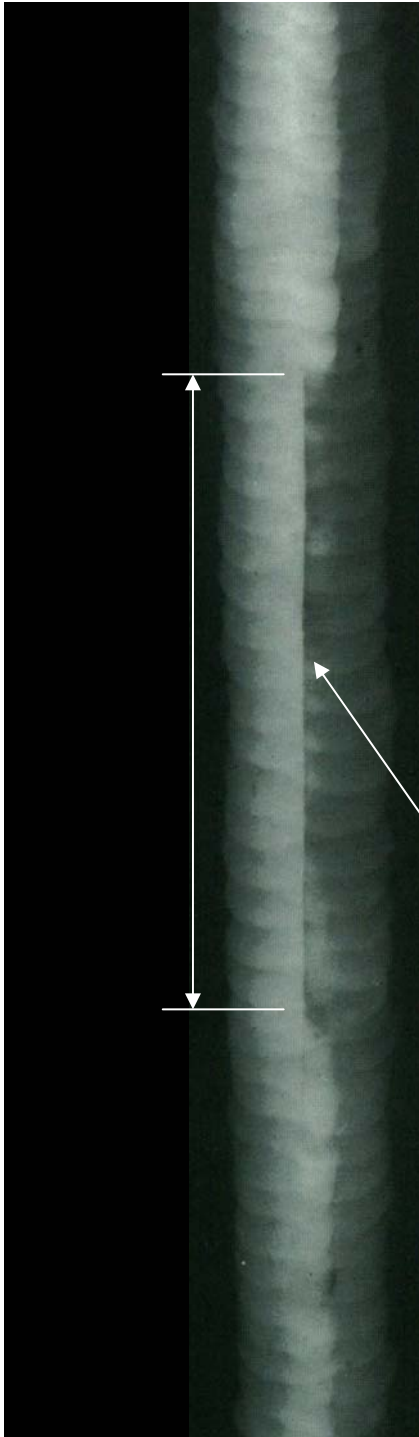




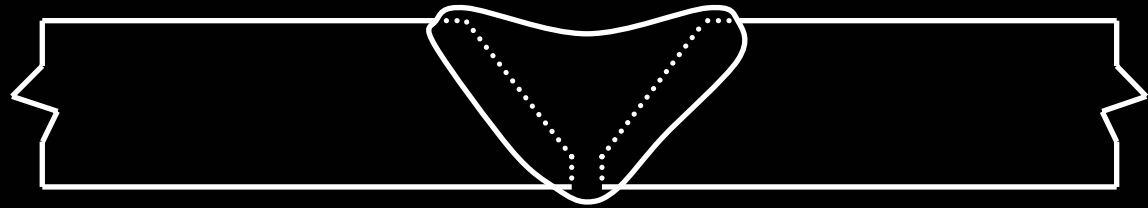


**Un désalignement des pièces à souder (Offset ou Hi-Lo) et un remplissage insuffisant à la racine du joint.**

**L'image radiographique révèle un changement abrupte dans la densité du film dans le centre de la largeur du cordon de soudure, on remarque de façon longitudinale une zone de densité plus sombre.**

**(Le long de l'arête, il y a un changement de densité.)**

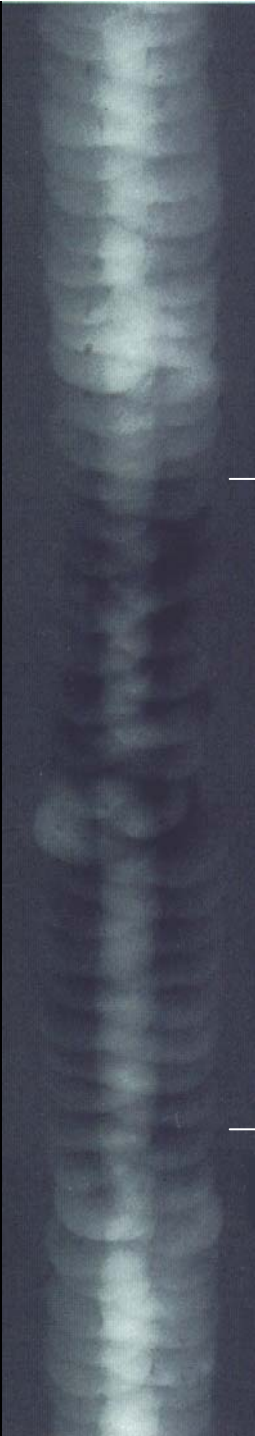

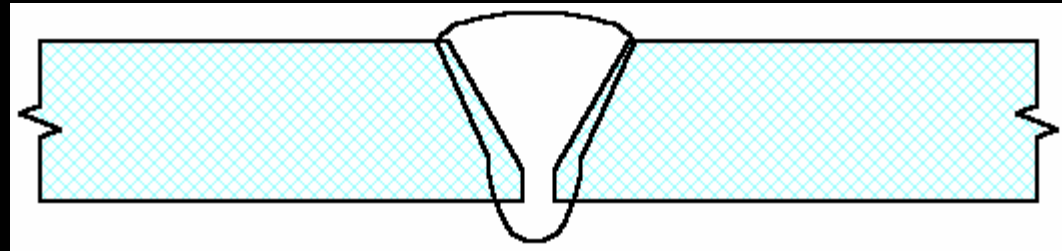


**Concavité excessive (insuffisamment rempli)**

La quantité de métal d'apport sur la dernière passe est insuffisante. La soudure sur le cap est creuse, l'épaisseur totale du cordon est donc plus mince à cet endroit.

L'image radiographique qui révèle une densité plus sombre qui s'étend sur toute la largeur de la zone de soudage. Le reste de la partie soudée est plus « blanc »



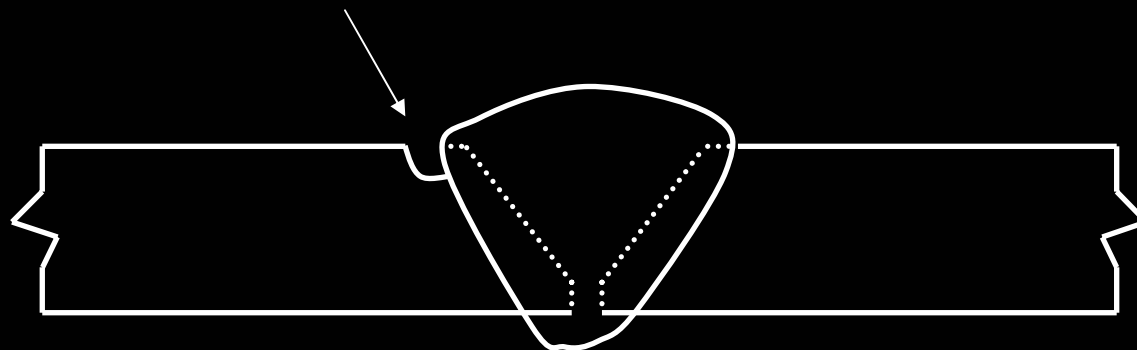
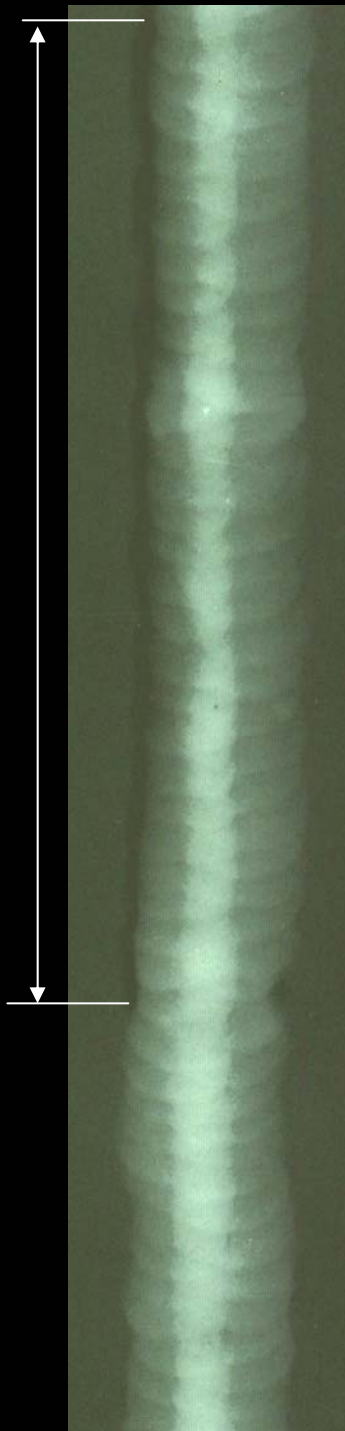


### **Pénétration excessive (glacçon)**

**Quantité de métal d'apport à la racine du cordon de soudure excédentaire**

**L'image radiographique révèle une densité plus clair dans le centre de la largeur de la zone de soudage. Cela peut s'étendre tout le long du joint de soudure ou, comme dans ce cas, à des zones isolées.**

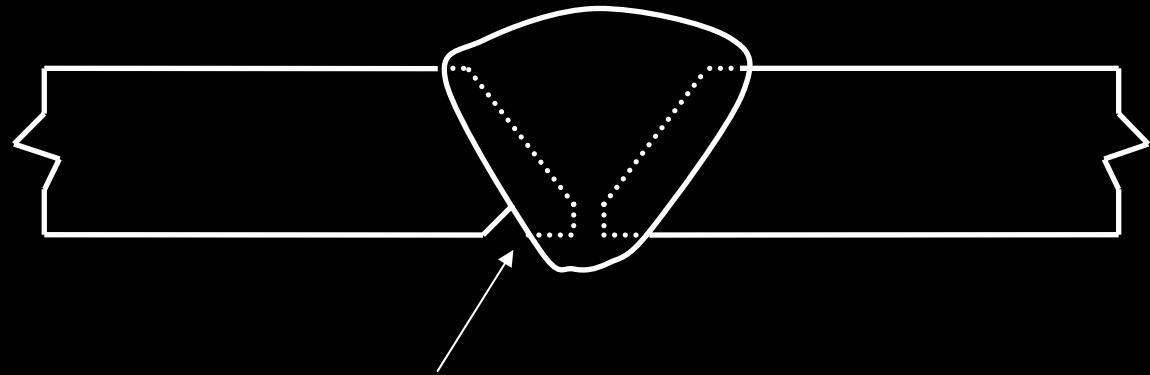




### **Caniveau externe**

**Sur la surface externe le long du joint de soudure et sur le bord de l'arête, amincissement du métal de base provoquant un « undercut ».**

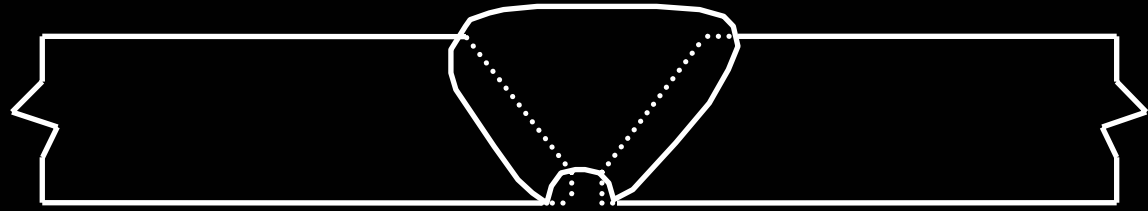
**L'image radiographique révèle une zone irrégulière de densité plus sombre. Lors d'un caniveau tel que celui-ci, la densité de ce défaut sera toujours plus sombre que la densité des pièces à souder.**



### **Caniveau interne à la racine**

**Sur la surface interne le long du joint de soudure ,  
amincissement du métal de base provoquant un  
«undercut ».**

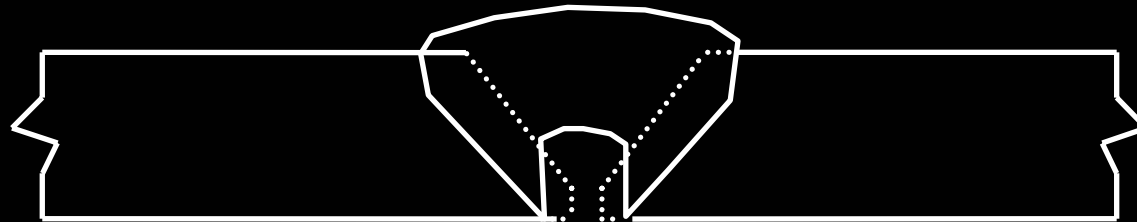
**L'image radiographique révèle une zone irrégulière de  
densité plus sombre non loin du centre du joint de  
soudure et tout le long de l'arête de la passe à la racine.**



### **Concavité interne à la racine**

**Sur la surface interne le long du joint de soudure ,  
dépression dans le centre du cordon à la racine  
provoquant un creux à cette même racine.**

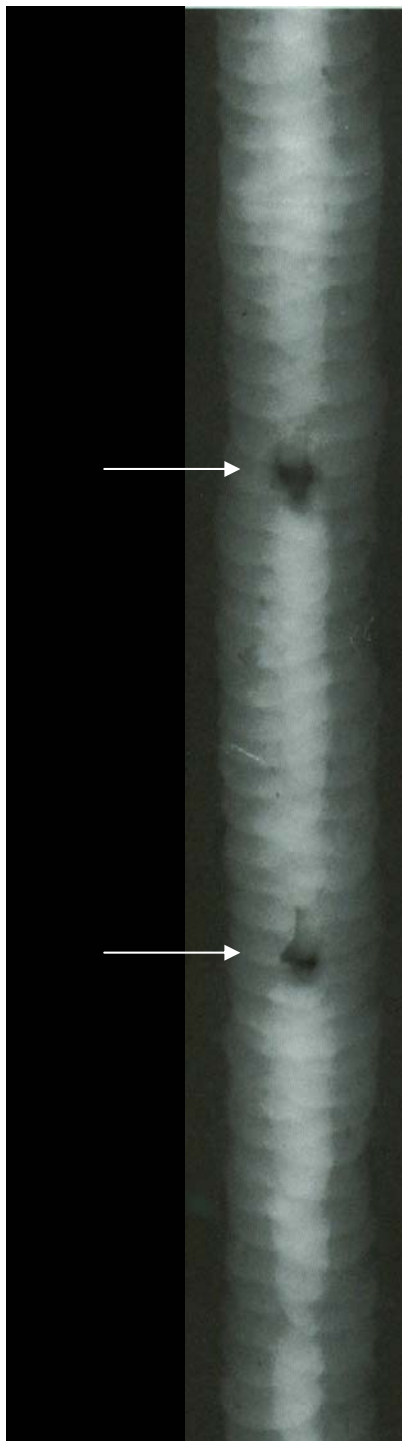
**L'image radiographique révèle une zone allongée  
irrégulière de densité plus sombre avec une arête flou  
dans le centre de la largeur du cordon de soudure.**



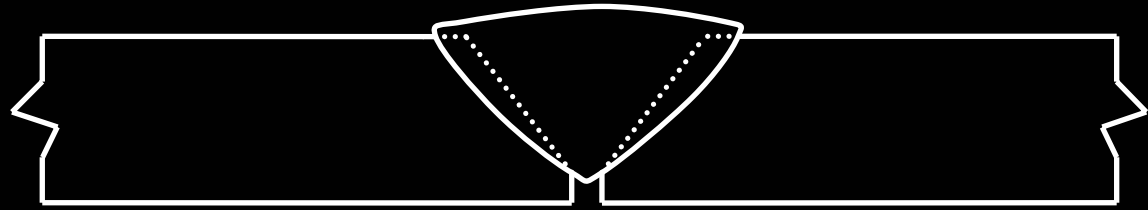
### **Cratère à la racine localisé**

**Sur la surface interne le long du joint de soudure ,  
dépression très sévère dans le centre du cordon à la  
racine provoquant un creux mais habituellement  
localisé.**

**L'image radiographique révèle une zone localisée de  
densité plus sombre sur une très petite distance où on  
remarque que l'arête est flou dans le centre de la  
largeur du cordon de soudure. Cela peut être plus large  
que la largeur même de la passe à la racine.**



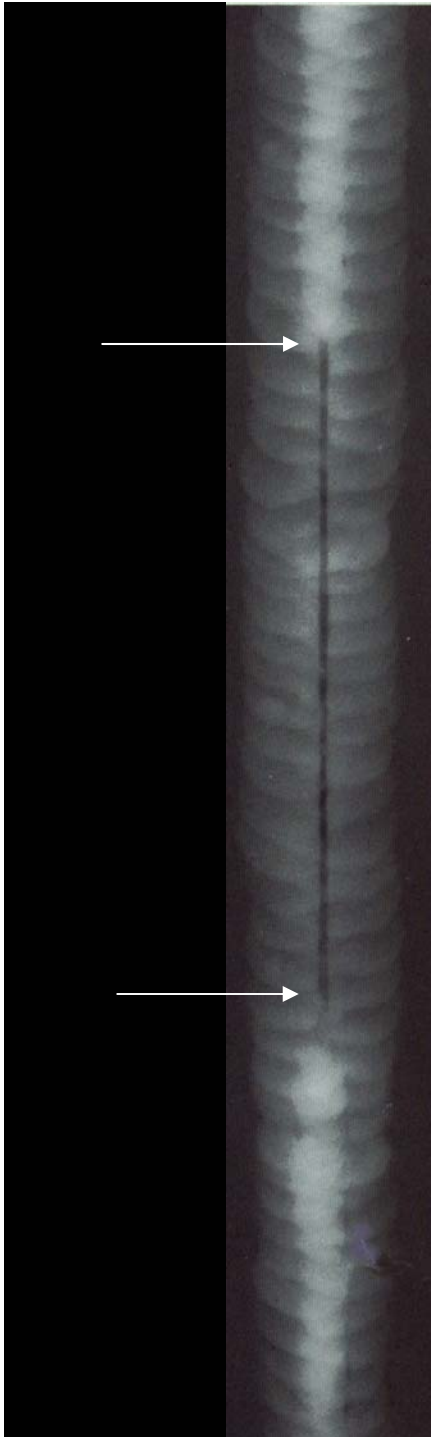


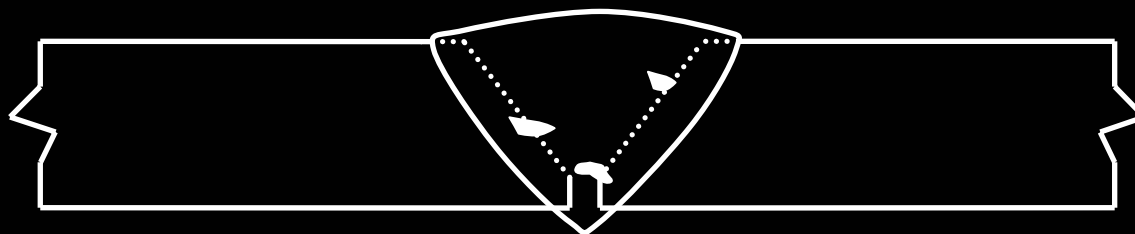


**Pénétration incomplète ou manque de pénétration**

Les arêtes de la racine du joint de soudure n'ont pas été fusionnés ensemble, habituellement au fond du chanfrein en V simple avec ou sans épaulement (talon).

L'image radiographique révèle une longue bande de densité plus sombre où on remarque que les arêtes dans le centre de la largeur du cordon de soudure ne sont pas fusionnés.

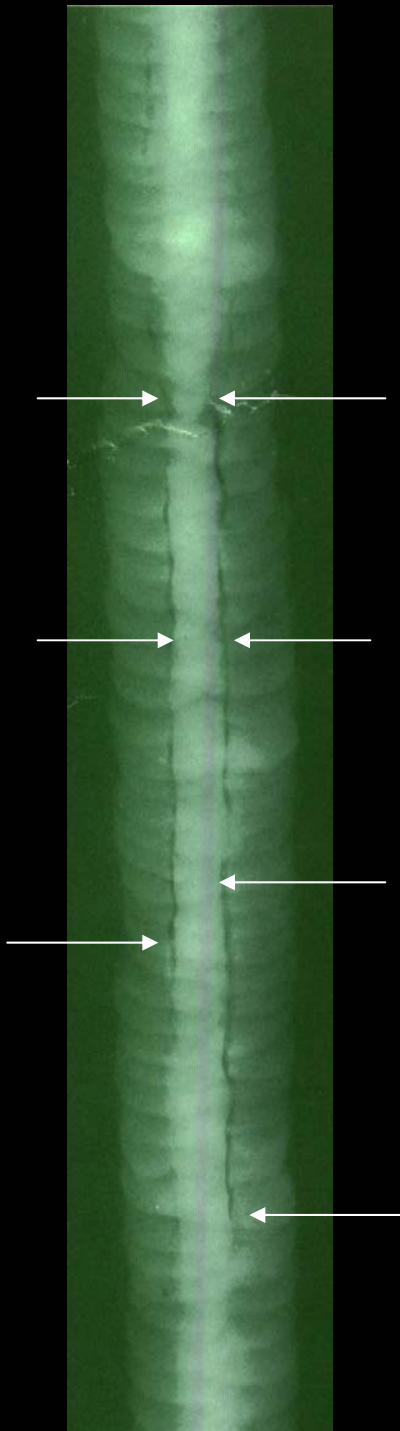
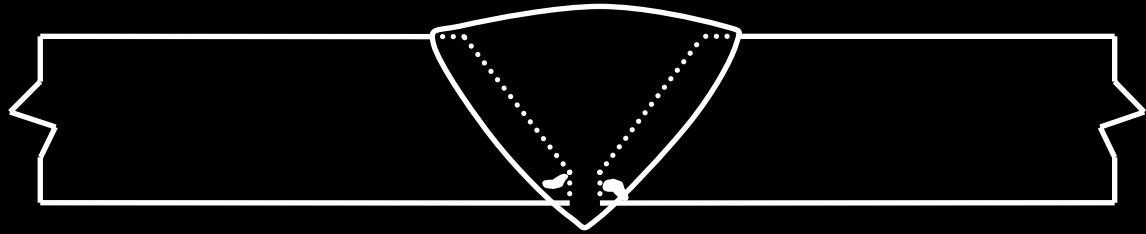




### ***Inclusions de laitier en interpasse***

**Ce sont habituellement des impuretés non métallique qui se sont solidifiées à la surface de la soudure et qui n'ont pas été correctement enlevées lors du nettoyage.**

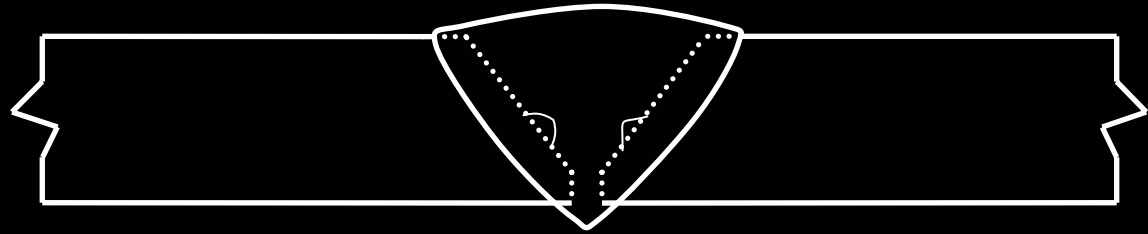
**L'image radiographique révèle des formes irrégulières de densité plus sombre et étroitement allongées et situées au hasard sur l'image de la zone soudée.**



**Inclusions de laitier en lignes allongées (en chemin de fer)**

**Ce sont habituellement des impuretés non métallique qui se sont solidifiées à la surface de la soudure et qui n'ont pas été correctement enlevées entre les passes.**

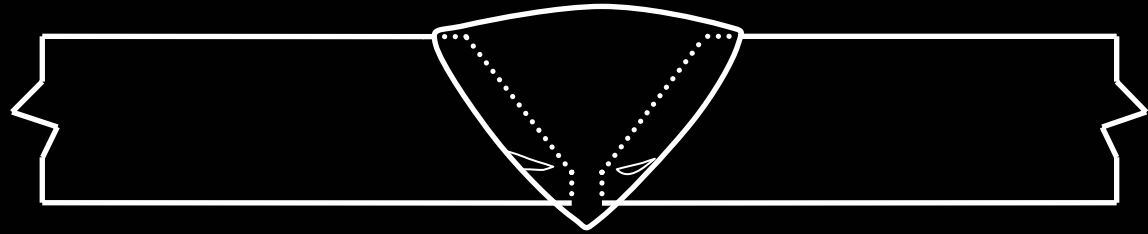
**L'image radiographique révèle des lignes de densité plus sombre régulière ou non régulière, étroitement allongées et situées en parallèle ou non, dans le sens de la longueur.**



**Manque de fusion (sur les côtés des plaques)**

**Longs espaces vides allongés entre le dépôt de soudure et les surfaces du joint.**


**L'image radiographique révèle des lignes droites de densité plus sombre parfois avec des points plus noirs dispersés tout le long du manque de fusion, étroitement allongées, droites et situées en parallèle ou seules dans le sens de la longueur. Ces lignes sont non sinueuses, comme des inclusions non métalliques, par exemple.**

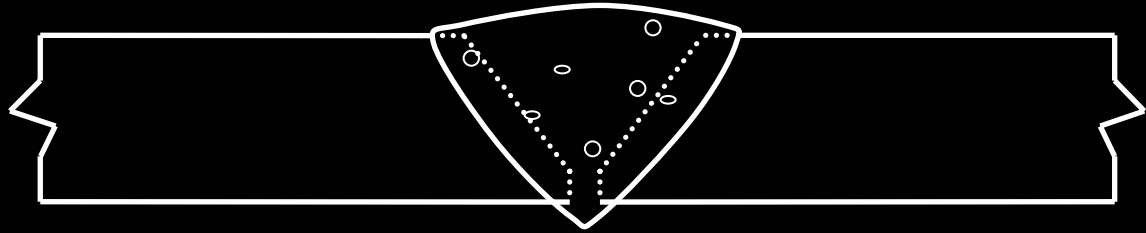
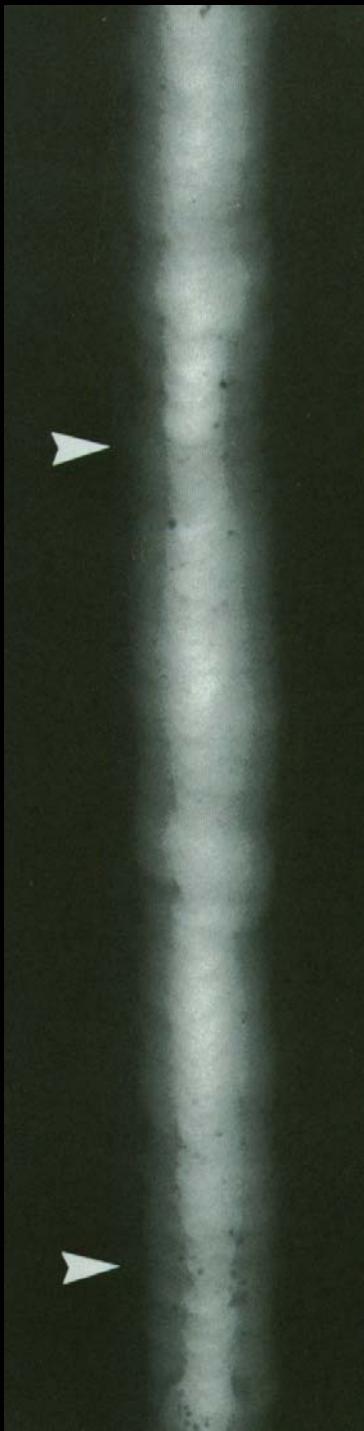

### **Manque de fusion entre les passes**

**Zones de manque de fusion le long de la surface du cordon et aux abords de la passe de soudure. Normalement, c'est un manque de chaleur.**

**L'image radiographique révèle des petits points de densité plus sombre, quelques-uns avec de minces queues allongées enlignées dans le sens du soudage et non situé dans le centre de la largeur du cordon de soudure mais aux abords.**

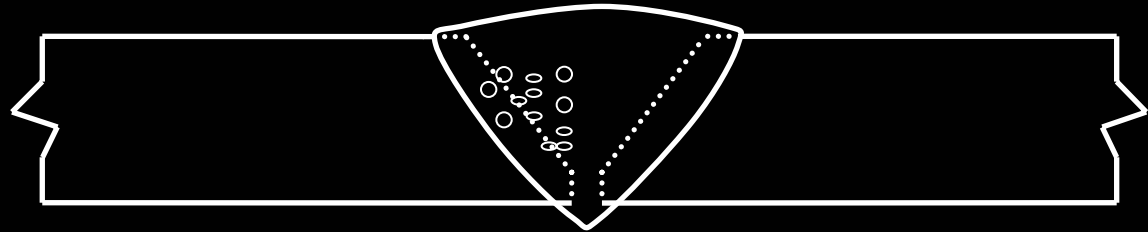




### **Porosités dispersées**

**Petites poches gazeuses éparpillées au hasard de grosseurs variées.**

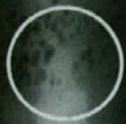**L'image radiographique révèle des petits points ronds densité plus sombre, dispersés à divers endroits dans la zone soudée et de dimensions variées.**

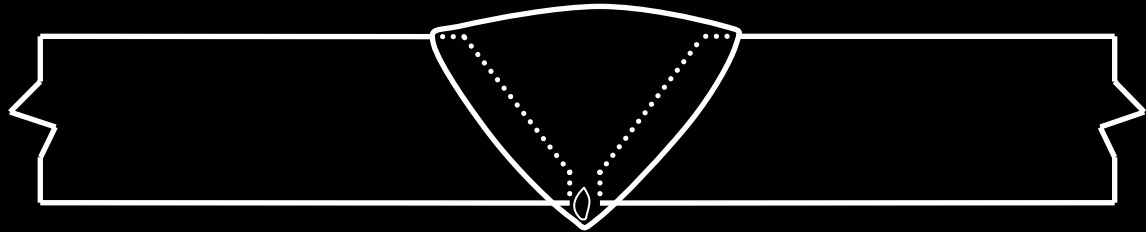


**Nids de Porosités ou soufflures agglomérées**

**Petites poches gazeuses rondes ou légèrement allongées regroupées ensemble.**

**L'image radiographique révèle de petits points ronds allongés ou non, dont la densité est plus sombre, regroupés ensemble à divers endroits dans la zone soudée et de dimensions variées.**



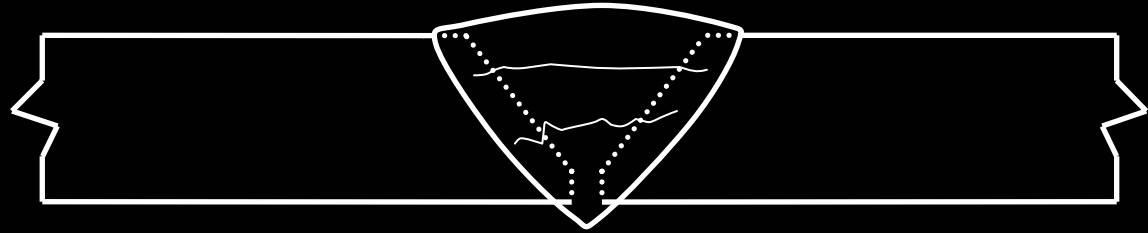
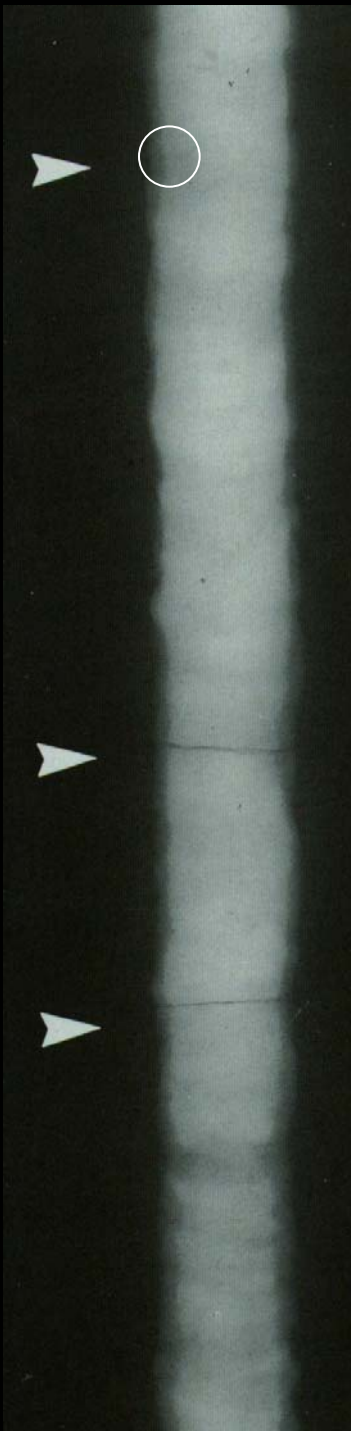


**Porosités ou soufflures enlignées la racine du joint**

**Petites poches d'air rondes ou légèrement allongées, alignées et regroupées tout le long du joint dans le centre de la largeur de la photo rayon x.**

**L'image radiographique révèle de petits points ronds allongés ou non, dont la densité est plus sombre, alignés en ligne droite dans le centre de la zone soudée.**

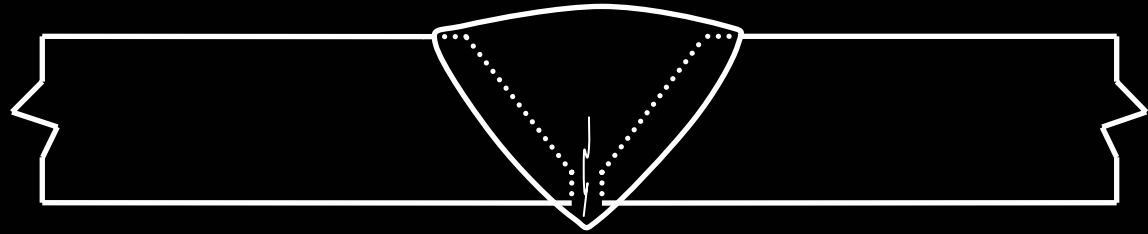
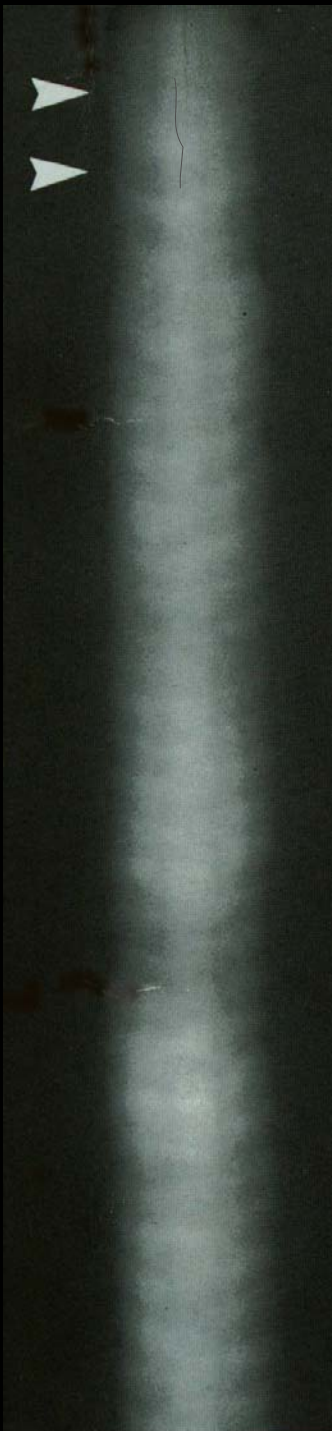



### **Fissures transversales**

**Une fracture dans le métal déposé qui traverse la soudure.**

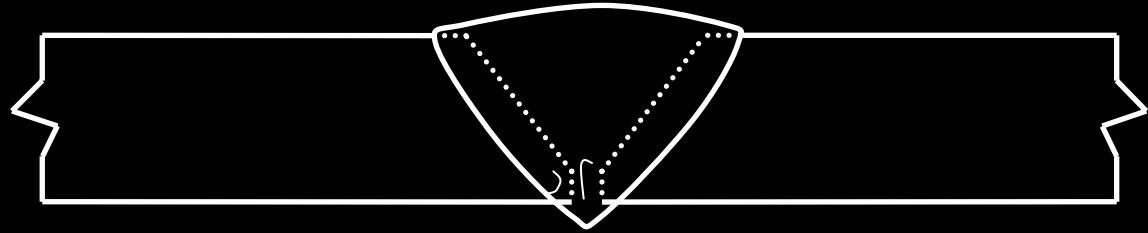
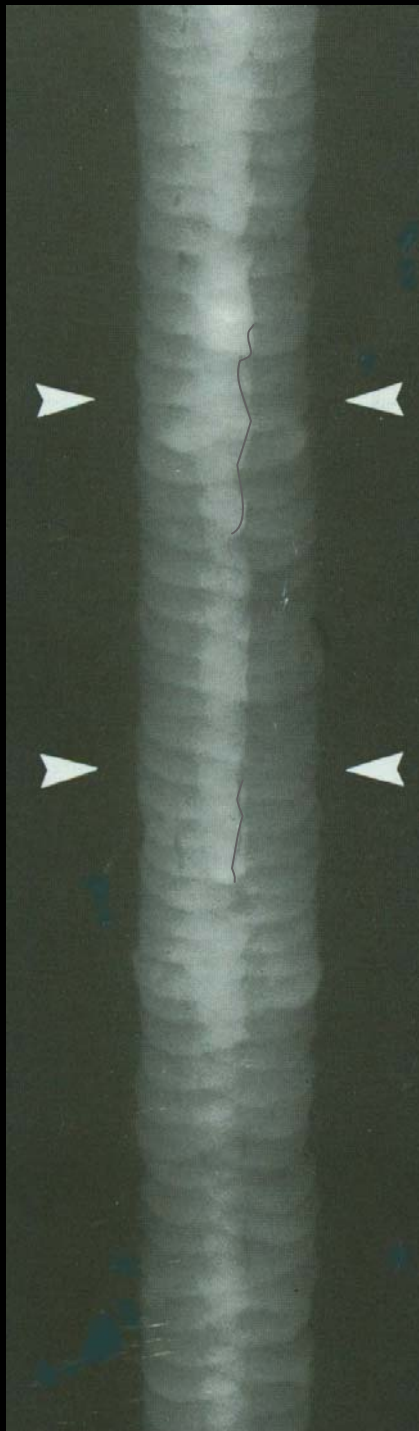
**L'image radiographique révèle parfois des lignes en formes de spirales ou de plumes, dont la densité est plus sombre, qui traverse perpendiculairement la largeur de la zone soudée.**



### **Fissures longitudinales**

**Une fracture dans le métal déposé dans le sens de la longueur de la soudure.**

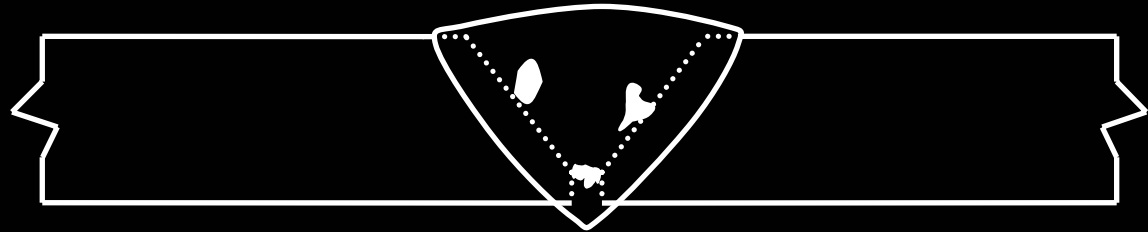
**L'image radiographique révèle des lignes en formes de spirales ou de plumes, dont la densité est plus sombre, qui longe la longueur de la soudure en plein centre.**



### **Fissures longitudinales à la racine**

**Une fracture dans le métal déposé dans le sens de la longueur de la soudure à la racine du joint.**

**L'image radiographique révèle des lignes en formes de spirales ou de plumes, dont la densité est plus sombre, qui longent la racine de la soudure. Pour distinguer une pénétration incomplète d'une fissure à la racine, cette dernière est caractérisé par des lignes « brisées ».**



### *Inclusions de tungstène*

Lors du soudage TIG, des morceaux d'électrodes réfractaires en tungstène ont fondu dans le métal déposé.

L'image radiographique révèle formes irrégulières, dont la densité est plus claire et qui sont localisées différemment sur les pièces soudées.